ПАТОЛОГИЯ ЖИВОТНЫХ, МОРФОЛОГИЯ, ФИЗИОЛОГИЯ, ФАРМАКОЛОГИЯ И ТОКСИКОЛОГИЯ/ANIMAL PATHOLOGY, MORPHOLOGY, PHYSIOLOGY, PHARMACOLOGY AND TOXICOLOGY

DOI: https://doi.org/10.60797/JAE.2024.48.5

ПОДОДЕРМАТИТЫ У МОЛОЧНЫХ КОРОВ, ИХ КЛИНИЧЕСКИЕ ПРОЯВЛЕНИЯ

Научная статья

Столбова О.А.[1], Зырянова Н.А.[2, *]
[1] ORCID : 0000-0002-4545-815X;
[1, 2] Государственный аграрный университет Северного Зауралья, Тюмень, Российская Федерация

* Корреспондирующий автор (centrvrtgsha[at]mail.ru)

Аннотация

Важную задачу для молочного животноводства на сегодня можно определить, как обеспечение населения высококачественной молочной продукцией при значительном увеличении ее производства. Поддержание здоровья продуктивного молочного стада, содержание и кормление, отвечающее всем зоогигиеническим нормам, заложено в основе повышения продуктивности сельскохозяйственных животных. В результате нарушения, дисбаланса соблюдения данных условий, создаются предпосылки для возникновения заболеваний, в том числе конечностей, что, несомненно, приведет к снижению продуктивности в целом. Наиболее подвержен травмам и заболеваниям именно дистальный отдел. Данные статистики неутешительны, при значительных дефектах ухода до 50% и выше поголовья страдают от данных заболеваний. Среди которых распространены пододерматиты. У молочных коров, по клиническим признакам, достаточно свободно можно распознать данное заболевание и успешно излечить, в случае своевременных действий. Как правило, любой специалист скажет, что лучше профилактировать, не допускать данного заболевания. Последнее возможно при соблюдении правильного ухода, кормления, содержания.

Ключевые слова: молочные коровы, пододерматиты, клинические проявления, диагностика, причины возникновения.

PODODERMATITIS IN DAIRY COWS AND THEIR CLINICAL MANIFESTATIONS

Research article

Stolbova O.A.[1], Ziryanova N.A.[2, *]
[1] ORCID : 0000-0002-4545-815X;
[1, 2] State Agrarian University of the Northern Urals, Tyumen, Russian Federation

* Corresponding author (centrvrtgsha[at]mail.ru)

Abstract

An important task for dairy farming today can be defined as providing the population with high-quality dairy products, with a significant increase in its production. Maintaining the health of a productive dairy herd, keeping and feeding that meets all zoohygienic standards, is the basis for increasing the productivity of farm animals. As a result of violation, imbalance of compliance with these conditions, prerequisites are created for the occurrence of diseases, including limbs, which will undoubtedly lead to a decrease in productivity in general. It is the distal part that is most susceptible to injuries and diseases. The statistics are disappointing, with significant defects in care, up to 50% and above of the livestock suffer from these diseases. Among which pododermatitis is common. In dairy cows, according to clinical signs, it is quite freely possible to recognize this disease and successfully cure it, in case of timely action. As a rule, any specialist will say that it is better to prevent and prevent this disease. The latter is possible if proper care, feeding, and maintenance are observed.

Keywords: dairy cows, pododermatitis, clinical manifestations, diagnosis, causes.

Введение

Пододерматит представляет собой воспаление кожи в основе копыта. В условиях предприятия пододерматиты, как правило, выявляются асептические и гнойные. Пододерматит у молочных коров достаточно свободно распознать и оперативно вылечить, в случае соблюдения условий своевременной реакции ветеринарных специалистов. Рекомендовано такое заболевание вообще не допустить, и соблюдать меры профилактики. Если коров правильно кормить и содержать, то развитие пододерматитов будет снижено [1], [2].

Наиболее чаще регистрируются асептические пододерматиты, характеризуются воспалением кожи копытец у молочных коров от серозного, до серозно-фиброзного и геморрагического. Как правило, причиной возникновения выступают травмы, а также истончение у копытец подошвы, вследствие излишней обработки. Изначально воспалительные процессы начинаются в эпидермисе послойно (сосудистый, сосочковый, производящий). Происходит расслаивание у копытца капсулы при выделяемом экссудате и дальнейшая его деформация. При своевременном лечении, прогноз, как правило, благоприятный. От асептического пододерматита, гнойный характеризуется таковым воспалением в области кожи копытца [3], [14], [15].

Из основных клинических проявлений гнойных пододерматитов можно выделить осторожное поднимание травмированной конечности. Корова старается на нее не наступать. В основном, положение у больных животных – лежа. В общем стаде, во время движения, особенно заметны такие животные с явными признаками хромоты и неторопливости. В результате наших наблюдений и других исследователей, было отмечено отслоение рогового слоя у

копытец. В трещинах копытец присутствует гнойный экссудат с геморрагическим содержимым. Кроме этого, регистрируется выпадение волосков, в местах травматизации ткани отмечается отечность. При пальпации животное испытывает болезненность и тем самым проявляет соответствующую реакцию. Асептическая форма сопряжена еще и повышением температуры тела. Животное отказывается от корма, угнетено, в отягощенном состоянии патологического снижается живая массы и продуктивности [4], [5], [6], [7], [8].

Для уточнения диагноза, поставленного предварительно, дополнительно используется лабораторное бактериологическое исследование. При проведении последнего необходимо отобрать биоматериал с пораженных участков. Обязательно при этом лабораторное исследование крови. В случае выявленной клинической картины пододерматита анализ крови даст повышенную концентрацию лейкоцитов, СОЭ. Такой показатель, как гемоглобин, будет занижен. Задача ветеринарных специалистов – удалить гнойный экссудат, очистить некротизированные ткани. После очистки область раны спрыскивают раствором с антибиотиком, завершают применением повязки с обработкой мазями (Вишневского, Теймурова, Конькова). Сверху наложенной повязки, применяют также вазелин, деготь, солидол [9], [10], [11], [12], [13].

Цель исследования: изучить клинические проявления пододерматитов у молочных коров черно-пестрой породы и их диагностику.

Методы и принципы исследования

Исследовательская работа проведена на базе Учхоза ГАУ Северного Зауралья, в 2020-2022 гг. Объектом исследований выступили молочные коровы черно-пестрой голштинизированной породы. При прохождении диспансеризации и обследовании клинико-эпизоотическом ежегодно выявляли больных коров с пододерматитами. Кормление животных сбалансированное, полнорационное. Молочных коров сформировали в 3 группы – 2 опытные и контрольная методом аналогов, по 7 голов в каждой.

Для уточнения диагноза, поставленного предварительно, применяли дополнительные лабораторные исследования (бактериологические). При последнем отбирали биологический материал с пораженных участков кожи копытец.

Проявления клинических данных заболевания до исследований регистрировали дневное время, при хорошем освещении, во время ходьбы. У больных животных отмечалась хромота на опирающейся конечности. Животные опирались в основном на зацепную часть копытца, отодвигая ее вперед.

В результате визуального осмотра выявляли патологические очаги поражения копытец у коров. Как было выше сказано, у больных наблюдали истончение копытного рога, гнойный экссудат, со свойственным ихорозным запахом и кровь. При пальпировании пораженных участков, определяли припухлость, гипертермию и болезненность.

Основные результаты

По данным обследования у молочных коров пододерматиты отмечены в острой форме как гнойные, так и асептические. Последние были в результате ушибов, травм, сдавливаний. Протекали как правило, без нарушения целостности копытного рога.

Из основных факторов возникновения пододерматитов, по нашим данным, выступали укороченные стойла (рис. 1), с высоким выступом над решеткой навозоуборочного канала, высотой до 10-15 см.

Рисунок 1 - Вид размещения тазовых конечностей коров близ решетки навозоуборочного канала
DOI: https://doi.org/10.60797/JAE.2024.48.5.1

Молочные коровы (черно-пестрой голштинизированной породы) на предприятии, не вмещались в стойла (их длина составляла в пределах 140 см). Конечности тазовые выходили на решетку навозоуборочного канала, как показано на рисунке 2. Резкий переход на решетку навозоуборочного канала с различным уровнем создавал дискомфорт животным.

По нашим наблюдениям, тазовые конечности скользили на решетку канала, с явным сопровождением травм и дальнейшим проявлением пододерматитов. В период отдыха у животных происходил контакт с агрессивной средой, что являлось также одним из факторов, способствующих развитию патологических заболеваний.

У лактирующих животных регистрировалась хромота конечности, на которую при движении происходило опирание. Опирались в основном на зацепную часть копытца, отодвигая ее вперед, так, чтобы освободить от веса тела. У таких животных общее состояние угнетенно, снижен аппетит. В процессе расчистки, находили повреждения,

деформацию копытного рога. Клиническая картина проявления асептического пододерматита, была в виде хромоты, болезненности в области копытного рога и гипертермия (рис. 2).

Рисунок 2 - Постановка пораженных конечностей коров
DOI: https://doi.org/10.60797/JAE.2024.48.5.2

При обрезке и расчистке копытец у животных нами отмечалось наличие геморрагических пятен (рис. 3).

Рисунок 3 - Процесс расчистке копытец у коров
DOI: https://doi.org/10.60797/JAE.2024.48.5.3

Оценка глубины развития патологического процесса при гнойных пододерматитах преимущественно показала, что чаще регистрировались поверхностные и реже глубокие. Поверхностные были обнаружены в эпидермисе кожи. Клиническая картина следующая: хромота, повышенная температура тела, реакция на боль при пальпации и перкуссии. Поражения при глубоком пододерматите были на всю толщину (рис. 4).

Рисунок 4 - Клиническая картина гнойного пододерматита
DOI: https://doi.org/10.60797/JAE.2024.48.5.4

Клинические проявления поверхностного гнойного пододерматита были в виде выделения экссудата темно-серого цвета, а глубокого в виде густого светло-желтого.

В период исследований, массового (диффузного) поражения пододерматитами не было. В каждой группе коров, с асептической формой было выявлено 23,8% животных и с гнойной – 9,52%. При отягощенных случаях, у коров развивались осложнения, проводящие к вынужденной преждевременной выбраковки.

Диагноз устанавливали по клиническим признакам, с учетом тяжести процесса. Воспалительные процессы в области подошвы основы кожи копытец, отмечали как пододерматиты, с обязательной дифференцировкой от других заболеваний. В результате осмотра коров, фиксировали повышенную температуру, экссудат, запах, болевую реакцию (рис. 5).

Рисунок 5 - Больные пододерматитами коровы
DOI: https://doi.org/10.60797/JAE.2024.48.5.5

Для уточнения диагноза, поставленного предварительно, проводили бактериологическое исследование, результаты которого представлены на рис. 6, 7, 8 и в таблице 1. По клиническим данным, после уточнения диагноза, провели лечебные мероприятия.

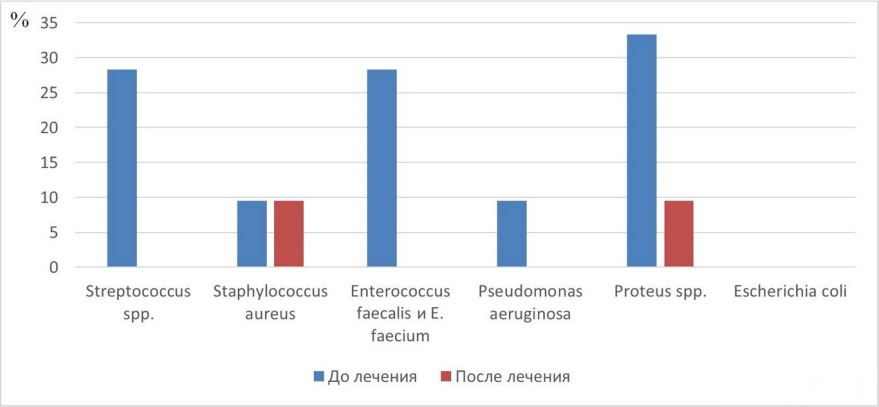

Рисунок 6 - Выделение микроорганизмов в контрольной группе коров
DOI: https://doi.org/10.60797/JAE.2024.48.5.6

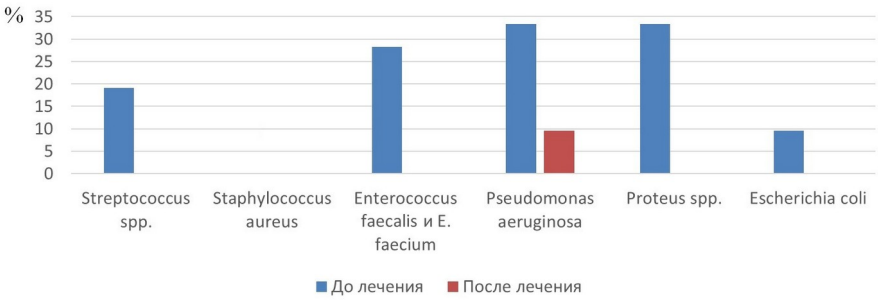

Рисунок 7 - Выделение микроорганизмов в I опытной группе коров
DOI: https://doi.org/10.60797/JAE.2024.48.5.7

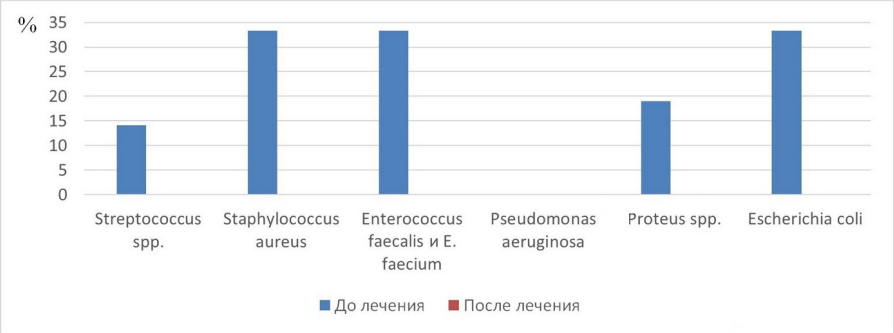

Рисунок 8 - Выделение микроорганизмов в II опытной группе коров
DOI: https://doi.org/10.60797/JAE.2024.48.5.8

Таблица 1 - Видовой состав микроорганизмов, выделяемых с гнойно-некротических очагов в области копытец, (n=21)

DOI: https://doi.org/10.60797/JAE.2024.48.5.9

Идентификатор пробирки	1 Опытная группа		2 Опытная группа		Контрольная группа	
	Ср, Fam	Результат	Ср, Fam	Результат	Ср, Fam	Результат
До лечения						
Streptococcus spp. (speciales)	26,2±0,2	+	25,8±0,3	+	28,4±0,4	+
Staphylococ		-	28,6±0,4	+	36,2±0,1	+

Идентификатор пробирки	1 Опытная группа		2 Опытная группа		Контрольная группа	
	Ср, Fam	Результат	Ср, Fam	Результат	Ср, Fam	Результат
cus aureus						
Enterococcus faecalis u faecium	20,1±0,3	+	30,1±0,2	+	33,9±0,3	+
Pseudomonas aeruginosa	19,1±0,4	+		-	35,6±0,2	+
Proteus spp. (speciales)	22,4±0,6	+	23,1±0,3	+	24,6±0,4	+
Escherichia coli	35,8±0,6	+	32,3±0,2	+		-
После лечения						
Streptococcus spp. (speciales)		-		-		-
Staphylococcus aureus		-		-	21,5±0,4	+
Enterococcus faecalis u faecium		-		-		-
Pseudomonas aeruginosa	12,4±0,2	+		-		-
Proteus spp. (speciales)		-		-	20,3±0,5	+
Escherichia coli		-		-		-

Как видно из данных, до лечения встречались повсеместно такие микроорганизмы, как *Streptococcus spp. (speciales, Staphylococcus aureus, Enterococcus faecalis u faecium), Pseudomonas aeruginosa, Proteus spp. (speciales), Escherichia coli*, во всех экспериментальных группах.

По окончанию лечения в контрольной группе коров были обнаружены *Staphylococcus aureus* – 9,52%, *Proteus spp. (speciales)* – 9,52%. Отмечено снижение на 71,4%. В I опытной группе *Pseudomonas aeruginosa* – 9,52%, также снижение на 71,4%. Во II опытной группе коров, микроорганизмов обнаружено не было, полное излечение.

По данным исследований, как до, так и после лечения возбудителей некробактериоза не было выявлено. В целом, можно отметить, что результаты после лечения привели к снижению микробной обсемененности.

Значимость клинического осмотра для выявления подобных заболеваний, высокая. Своевременное обнаружение патологических очагов, привело к быстрому реагированию и эффективному лечению. Такие явления как нарушение рогового слоя копытец, его истончение, выступающий гнойный экссудат, кровь, все это клинические проявления пододерматитов. При пальпации отмечалась местная припухлость, болезненность, что характерно для пододерматитов. У молочных коров была хромота. Из предрасполагающих факторов отметим нахождение коров в не отвечающих санитарно-гигиеническим требованиям помещениях, неудовлетворительный микроклимат, стойла не по размеру, пол в стойле с резким переходом и т.д.

В результате проведенной микроскопии, по полученным данным наблюдали скопление полиморфоклеточного инфильтрата с нейтрофильными гранулоцитами. Выраженный был лейкоподиез и наличие эрозивных проявлений.

Заключение

Самые распространенные заболевания конечностей у молочных коров, как показали наши и ряда исследователей данные, являются пододерматиты. Их количество достигает до 15% от всех заболеваний конечностей (28%).

Из предрасполагающих факторов отметим нахождение коров в не отвечающих санитарно-гигиеническим требованиям помещениях, неудовлетворительный микроклимат (повышенная влажность, концентрация аммиака, скопление агрессивных сред, навоза в зоне отдыха животных), стойла не по размеру, пол в стойле с резким переходом и т.д.

У коров с наличием патологических очагов в виде пододерматитов, по окончанию лечения в контрольной группе коров были обнаружены *Staphylococcus aureus* – 9,52%, *Proteus spp. (speciales)* – 9,52%. Отмечено снижение на 71,4%. В I опытной группе *Pseudomonas aeruginosa* – 9,52%, также снижение на 71,4%. Во II опытной группе коров, микроорганизмов обнаружено не было, полное излечение. По данным наших исследований, как до, так и после

лечения возбудителей некробактериоза не было выявлено. В целом, можно отметить, что результаты после лечения привели к снижению микробной обсемененности и к дальнейшему выздоровлению.

Рекомендации. В условиях предприятия, проводить клинический осмотр регулярно, с целью выявления пораженных конечностей, осуществлять своевременную ежеквартальную обработку копытец и применять эффективные методы и способы терапии, а также проводить реконструкцию стойловых мест, в соответствии с нормативами.

Конфликт интересов

Не указан.

Рецензия

Все статьи проходят рецензирование. Но рецензент или автор статьи предпочли не публиковать рецензию к этой статье в открытом доступе. Рецензия может быть предоставлена компетентным органам по запросу.

Conflict of Interest

None declared.

Review

All articles are peer-reviewed. But the reviewer or the author of the article chose not to publish a review of this article in the public domain. The review can be provided to the competent authorities upon request.

Список литературы / References

1. Амиров Д. Р. Клинико-лабораторные и инструментальные исследования желудочно-кишечного тракта у животных / Д. Р. Амиров, Б. Ф. Тамимдаров, А. Р. Шагеева. — Казань : КГАВМ им. Баумана, 2018. — 71 с.
2. Данилкина О. П. Основы клинической диагностики: методические указания по курсу «Основы ветеринарии» / О. П. Данилкина. — Красноярск : КрасГАУ, 2011. — 55 с.
3. Жаров А. В. Патологическая физиология и патологическая анатомия животных : учебник / А. В. Жаров, Л. Н. Адамушкина, Т. В. Лосева [и др.]. — Санкт-Петербург : Лань, 2022. — 416 с.
4. Зырянова Н. А. Диагностика и лечение пододерматитов у молочных коров в условиях «Учебно-опытное хозяйство ФГБОУ ВО ГАУ Северного Зауралья» : специальность 36.05.01 «Ветеринария» : выпускная квалификационная работа / Н. А. Зырянова. — Тюмень, 2023. — 67 с.
5. Зырянова Н. А. Минеральное питание молочных коров в сухостойный и лактационный период / Н. А. Зырянова // Актуальные вопросы ветеринарной медицины. Образование, наука, практика : Сборник материалов Всероссийской (национальной) конференции, посвященной 30-летию образования ветеринарного факультета, Тюмень, 15 мая 2022 года. — Тюмень : Государственный аграрный университет Северного Зауралья, 2022. — С. 366–371.
6. Зырянова Н. А. Потребность молочных коров в минеральных веществах (кальции и фосфоре) / Н. А. Зырянова // Обеспечение качества и безопасности молока : Сборник материалов круглого стола, Тюмень, 22 апреля 2022 года. — Тюмень : Государственный аграрный университет Северного Зауралья, 2022. — С. 91–95.
7. Калюжный И. И. Клиническая гастроэнтерология животных / И. И. Калюжный, Г. Г. Щербаков, А. В. Яшин [и др.]. — СанктПетербург : Лань, 2015. — 58 с.
8. Глазунова Л. А. Клиническое проявление гаффской болезни у лабораторных животных / Л. А. Глазунова, О. А. Столбова, Ю. В. Глазунов [и др.] // Ветеринария. — 2022. — № 11. — С. 55–60. DOI 10.30896/0042-4846.2022.25.11.55-60
9. Михайлов И.Б. Клиническая фармакология — основа рациональной фармакотерапии. Руководство для врачей / И. Б. Михайлов. — Санкт-Петербург : Фолиант, 2013. — 960 с.
10. Михеева Е. А. Некробактериоз крупного рогатого скота и его профилактика : учебное пособие / Е. А. Михеева, Г. Н. Бурдов, Л. А. Перевозчиков [и др.]. — Ижевск : Ижевская ГСХА, 2015. — 61 с.
11. Святковский А. В. Коррекция побочных эффектов фармакотерапии в клинической ветеринарной практике : учебное пособие / А. В. Святковский. — Санкт-Петербург : Лань, 2022. — 256 с.
12. Селезнева М. В. Влияние микотоксинов на физиологического состояние животных / М. В. Селезнева // Успехи молодежной науки агропромышленном комплексе : Сборник трудов LIX Студенческой научно-практической конференции, Тюмень, 30 ноября 2022 года. — Тюмень : Государственный аграрный университет Северного Зауралья, 2022. — С. 167–175.
13. Черненок В. В. Методические указания по проведению обязательного минимума исследований в ветеринарных лабораториях при диагностике болезней животных : учебно- методическое пособие / В. В. Черненок, Г. Н. Бобкова, Л. Н. Гамко [и др.]. — Брянск : Брянский ГАУ, 2020. — 188 с.
14. Щербаков Г. Г. Внутренние болезни животных : учебник для вузов / Г. Г. Щербаков, А. В. Яшин, А. П. Курдеко [и др.]. — Санкт-Петербург : Лань, 2022. — 716 с.
15. Пододерматит у коров: причины, признаки и методы лечения // Фермилон. — URL: https://fermilon.ru/hozyajstvo/zhivotnovodstvo/pododermatit-u-korov-prichiny-priznaki-i-metody-lecheniya.html (дата обращения: 21.06.2024).

Список литературы на английском языке / References in English

1. Amirov D. R. Kliniko-laboratorny`e i instrumental`ny`e issledovaniya zheludochno-kishechnogo trakta u zhivotny`x [Clinical, laboratory and instrumental studies of the gastrointestinal tract in animals] / D. R. Amirov, B. F. Tamimdarov, A. R. Shageeva. — Kazan : KGAVM named after Bauman, 2018. — 71 p. [in Russian]
2. Danilkina O. P. Osnovy` klinicheskoj diagnostiki: metodicheskie ukazaniya po kursu «Osnovy` veterinarii» [Fundamentals of clinical diagnostics: guidelines for the course "Fundamentals of veterinary medicine"] / O. P. Danilkina. — Krasnoyarsk : KrasGAU, 2011. — 55 p. [in Russian]

3. Zharov A. V. Patologicheskaya fiziologiya i patologicheskaya anatomiya zhivotny`x [Pathological physiology and pathological anatomy of animals] : textbook / A. V. Zharov, L. N. Adamushkina, T. V. Loseva [et al.]. — St. Petersburg : Lan, 2022. — 416 p. [in Russian]

4. Zyryanova N. A. Diagnosis and treatment of pododermatitis in dairy cows in the conditions of "Educational and experimental farm of the Federal State Budgetary Educational Institution of the Northern Trans-Urals" [Diagnosis and treatment of pododermatitis in dairy cows in the conditions of "Educational and experimental farm of the Federal State Budgetary Educational Institution of the Northern Urals"] : specialty 36.05.01 "Veterinary Medicine" : final qualifying work / N. A. Zyryanova. — Tyumen, 2023. — 67 p. [in Russian]

5. Zyryanova N. A. Mineral`noe pitanie molochny`x korov v suxostojny`j i laktacionny`j period [Mineral nutrition of dairy cows in the dry and lactation period] / N. A. Zyryanova // Aktual`ny`e voprosy` veterinarnoj mediciny`. Obrazovanie, nauka, praktika [Topical issues of veterinary medicine. Education, science, practice] : A collection of materials of the All-Russian (national) conference dedicated to the 30th anniversary of the formation of the Veterinary Faculty, Tyumen, May 15, 2022. — Tyumen : State Agrarian University of the Northern Urals, 2022. — P. 366–371. [in Russian]

6. Zyryanova N. A. Potrebnost` molochny`x korov v mineral`ny`x veshhestvax (kal`cii i fosfore) [The need of dairy cows in minerals (calcium and phosphorus)] / N. A. Zyryanova // Obespechenie kachestva i bezopasnosti moloka [Ensuring the quality and safety of milk] : A collection of materials of the round table, Tyumen, April 22, 2022. — Tyumen : State Agrarian University of the Northern Urals, 2022. — P. 91–95. [in Russian]

7. Kalyuzhny I. I. Klinicheskaya gastroe`nterologiya zhivotny`x [Clinical gastroenterology of animals] / I. I. Kalyuzhny, G. G. Shcherbakov, A.V. Yashin [et al.]. — St. Petersburg : Lan, 2015. — 58 p. [in Russian]

8. Glazunova L. A. Klinicheskoe proyavlenie gaffskoj bolezni u laboratorny`x zhivotny`x [Clinical manifestation of Gaffa disease in laboratory animals] / L. A. Glazunova, O. A. Stolbova, Yu. V. Glazunov [et al.] // Veterinariya [Veterinary Medicine]. — 2022. — № 11. — P. 55–60. DOI 10.30896/0042-4846.2022.25.11.55-60 [in Russian]

9. Mikhailov I. B. Klinicheskaya farmakologiya — osnova racional`noj farmakoterapii. Rukovodstvo dlya vrachej [Clinical pharmacology is the basis of rational pharmacotherapy. A guide for doctors] / I. B. Mikhailov. — St. Petersburg : Folio, 2013. — 960 p. [in Russian]

10. Mikheeva E. A. Nekrobakterioz krupnogo rogatogo skota i ego profilaktika : uchebnoe posobie [Necrobacteriosis of cattle and its prevention] : a textbook / E. A. Mikheeva, G. N. Burdov, L. A. Perevozchikov [et al.]. — Izhevsk : Izhevsk State Agricultural Academy, 2015. — 61 p. [in Russian]

11. Svyatkovsky A. V. Korrekciya pobochny`x e`ffektov farmakoterapii v klinicheskoj veterinarnoj praktike [Correction of side effects of pharmacotherapy in clinical veterinary practice] : a textbook / A. V. Svyatkovsky. — St. Petersburg : Lan, 2022. — 256 p. [in Russian]

12. Selezneva M. V. Vliyanie mikotoksinov na fiziologicheskogo sostoyanie zhivotny`x [The influence of mycotoxins on the physiological state of animals] / M. V. Selezneva // Uspexi molodezhnoj nauki agropromy`shlennom komplekse [Successes of youth science in the agro-industrial complex] : Proceedings of the LIX Student Scientific and practical Conference, Tyumen, November 30, 2022. — Tyumen : State Agrarian University of the Northern Urals, 2022. — P. 167–175. [in Russian]

13. Chernenok V. V. Metodicheskie ukazaniya po provedeniyu obyazatel`nogo minimuma issledovanij v veterinarny`x laboratoriyax pri diagnostike boleznej zhivotny`x [Methodological guidelines for conducting a mandatory minimum of research in veterinary laboratories in the diagnosis of animal diseases] : an educational and methodological manual / V. V. Chernenok, G. N. Bobkova, L. N. Gamko [et al.]. — Bryansk : Bryansk State Agrarian University, 2020. — 188 p. [in Russian]

14. Shcherbakov G. G. Vnutrennie bolezni zhivotny`x [Internal diseases of animals] : textbook for universities / G. G. Shcherbakov, A.V. Yashin, A. P. Kurdeko [et al.]. — St. Petersburg : Lan, 2022. — 716 p. [in Russian]

15. Pododermatit u korov: prichiny, priznaki i metody lechenija [Pododermatitis in cows: causes, signs and treatment methods] // Fermion. — URL: https://fermilon.ru/hozyajstvo/zhivotnovodstvo/pododermatit-u-korov-prichiny-priznaki-i-metody-lecheniya.html (accessed: 21.06.2024). [in Russian]